Approccio Cosmetico alla Parotidectomia

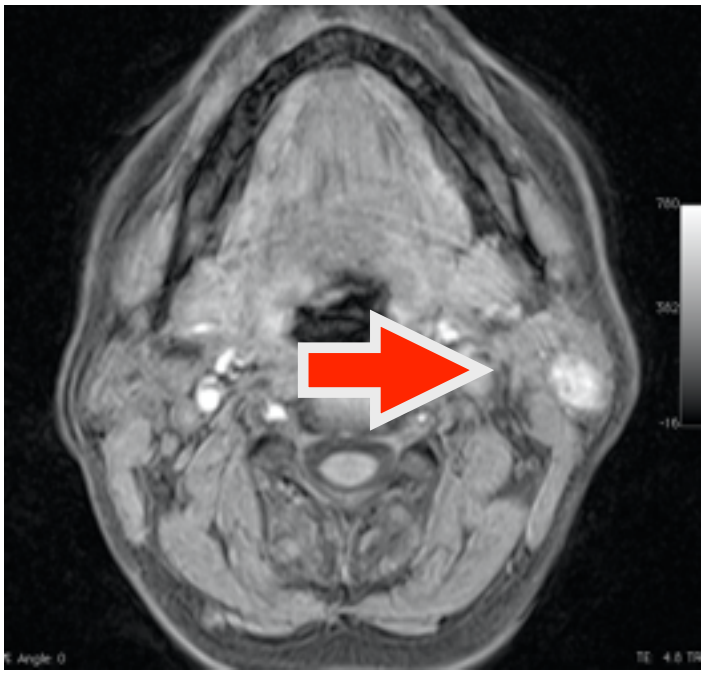

Risonanza Magnetica di neoformazione parotidea corrispondente ad ADENOMA PLEOMORFO. L'adenoma pleomorfo può solitamente avere un aspetto omogeneo oppure eterogeneo. Nelle sequenze T1 pesate mostra un segnale da intermedio a basso. Nelle sequenze T2 pesate un segnale iperintenso attribuibile alla componente mixoide. Dopo somministrazione di mezzo di gadolinio presenta un enhancement omogeneo.

La fotografia preoperatoria mostra come la neoformazione parotidea impronti il profilo del volto, estendendosi a livello retroangolomandibolare sinistro.

L’incisione è nascosta a livello apicale dal capillifero antistante l’inserzione dell’elice (basetta). Scendendo verso il basso l’incisione può essere portata in modo rettilinea fino a contornare il lobo auricolare e nascosta, in questo caso da una piega cutaneo, oppure, come si vede dall’immagine sopra, ricavata al di dietro del trago e all’imbocco del condotto uditivo esterno così da essere completamente invisibile all’occhio. Contornato il lobo auricolare inferiormente l’incisione viene diretta in regione mastoidea e verso la regione occipitale così da essere nascosta dai capelli. Oltre che garantire un ottimo risultato estetico questa incisione offre una luce chirurgica ampia con la possibilità di dominare completamente la regione parotidea.

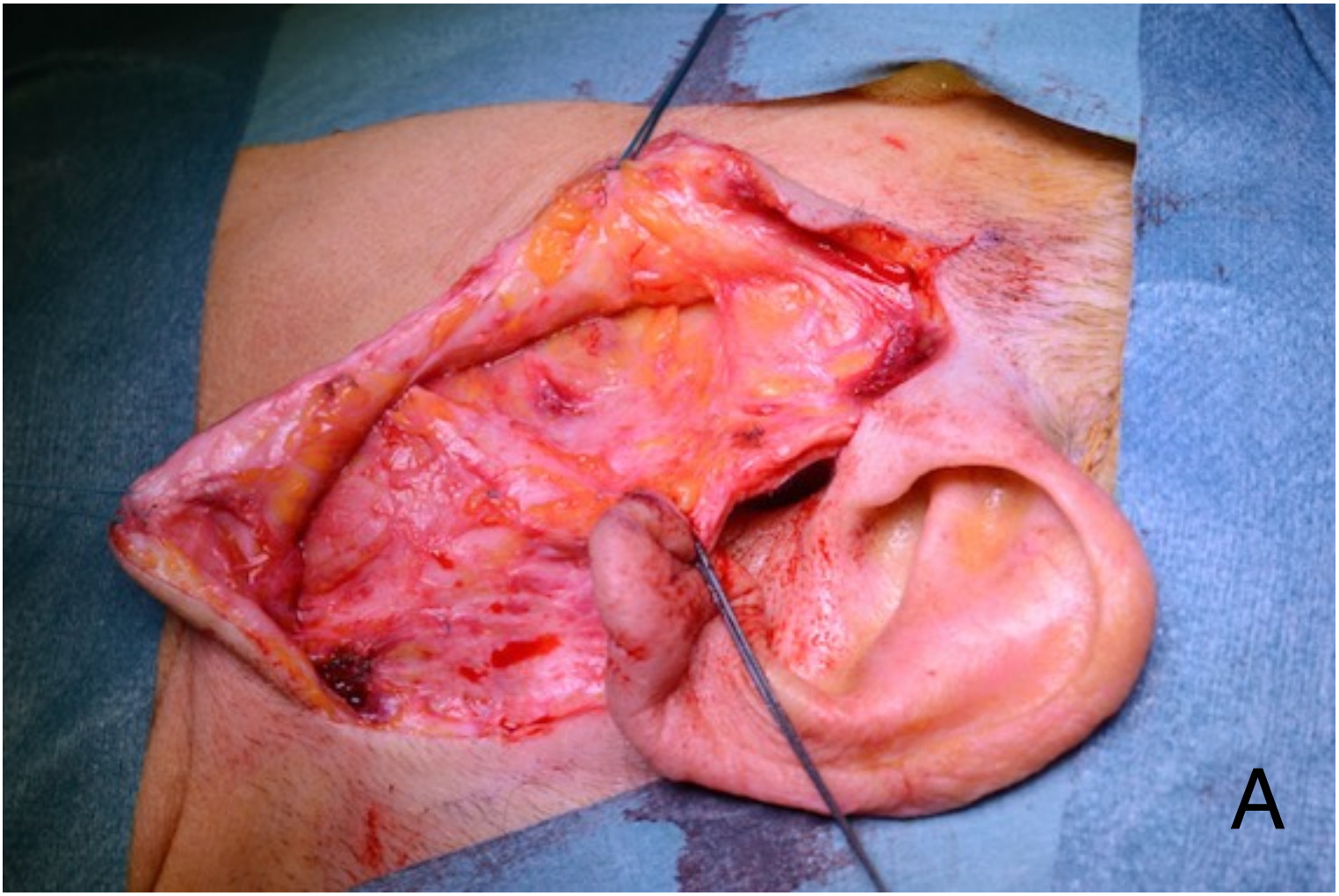
A

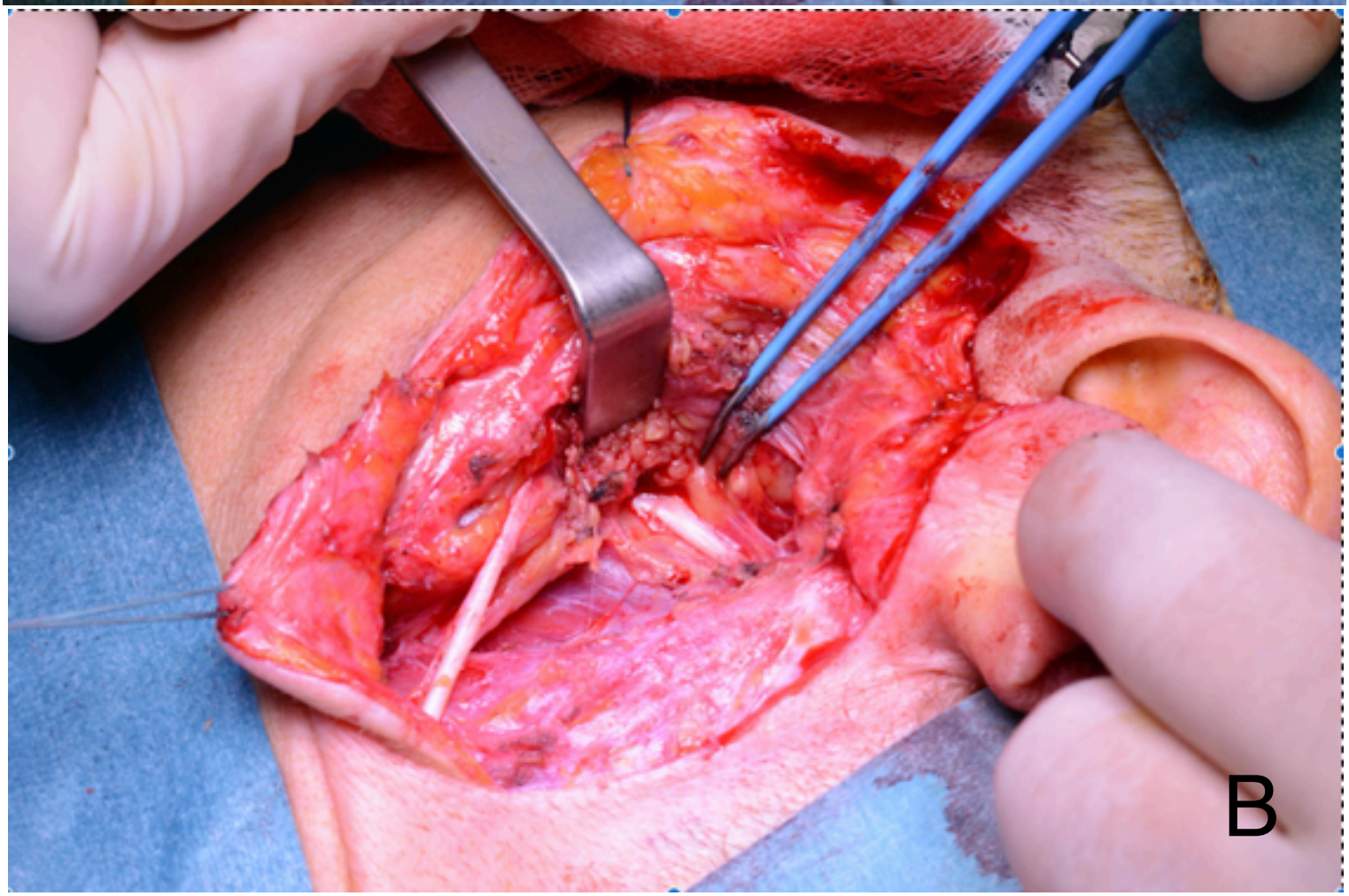
B

A R E A V E R D E m u s c o l o sternocleidomastoideo, margine posteriore di dissezione
AREA AZZURRA ventre posteriore del muscolo digastrico, piano profondo di dissezione

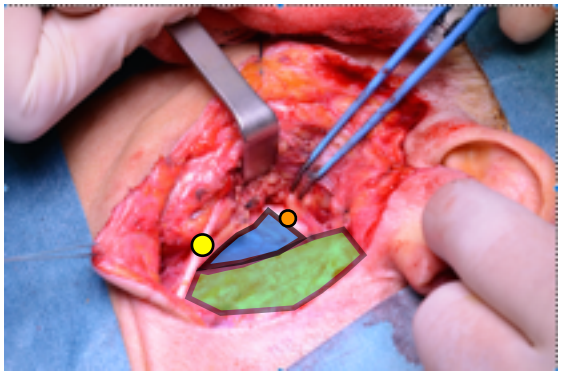

PALLINO GIALLO nervo grande auricolare
PALLINO ARANCIONE nervo facciale, che come si vede (dalla figura B) giace sul piano del muscolo digastrico.

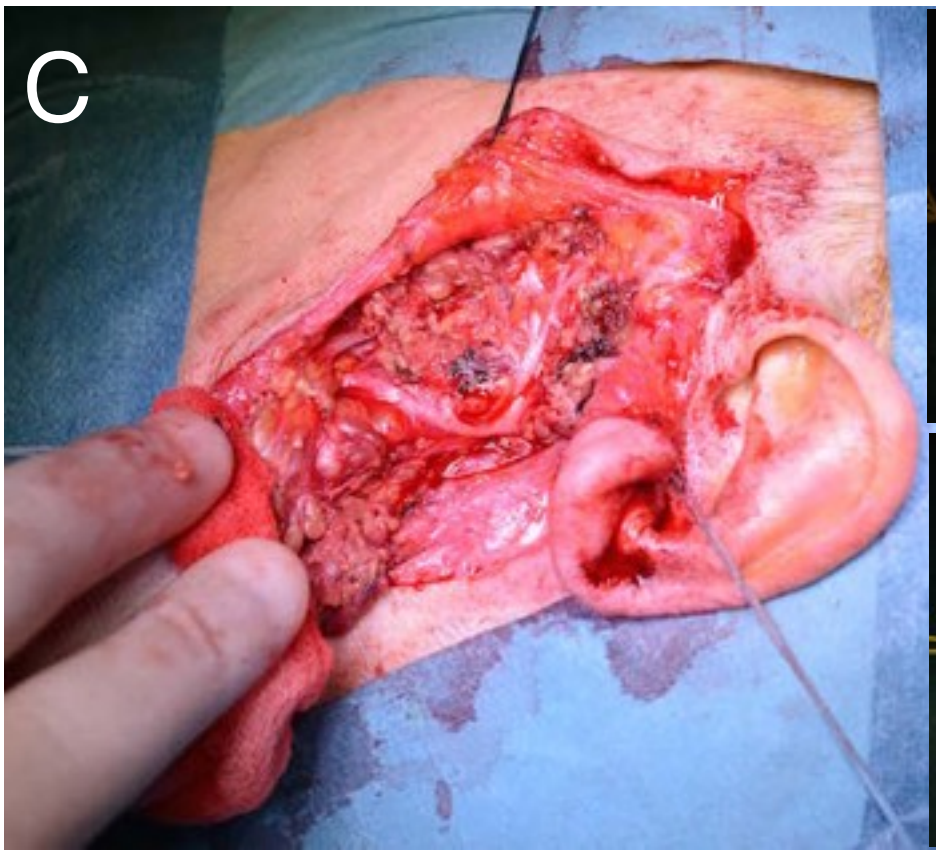

C - reperito il tronco comune del nervo facciale si individuano i suoi rami principali preservandoli

D - delicatamente si disseca il ramo marginale mandibolare sorprastante la massa

E - successivamente asportata come si può osservare dall'immagine

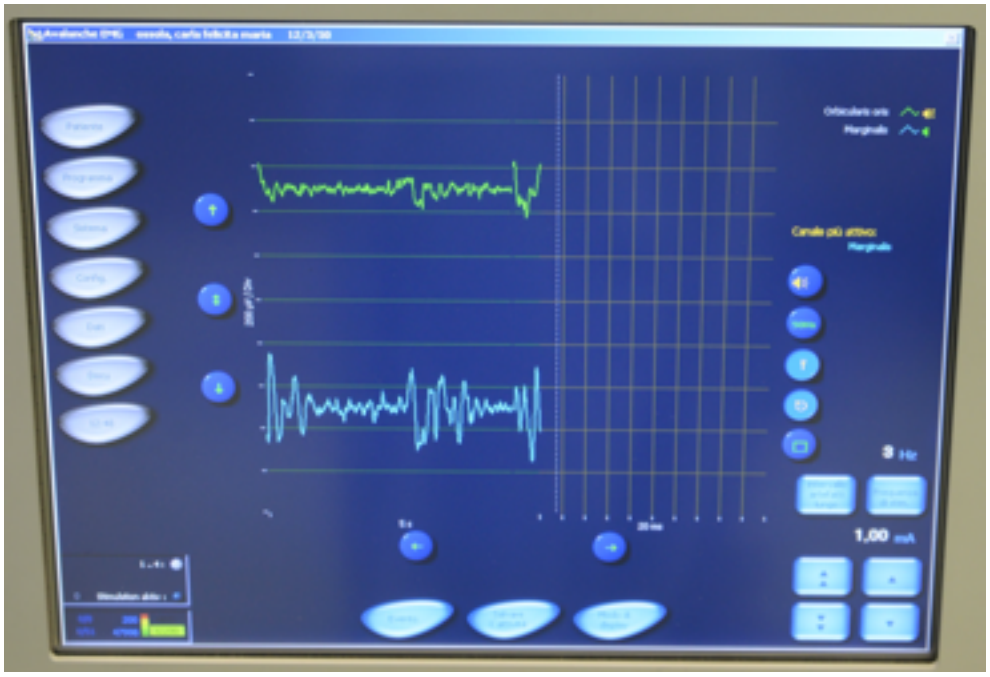

Fondamentale l'**elettrostimolazione dinamica del nervo facciale** attiva nel corso di tutta la procedura chirurgica. Esattamente come l'anestesista monitorizza il paziente attraverso il tracciato elettrocardiografico, il chirurgo monitorizza il nervo, documentandone l'attività alla fine della procedura chirurgica, e, nel caso di transitori difetti di movimento dei muscoli mimici facciali, confortando il paziente sulla ripresa del buon funzionamento del nervo facciale.

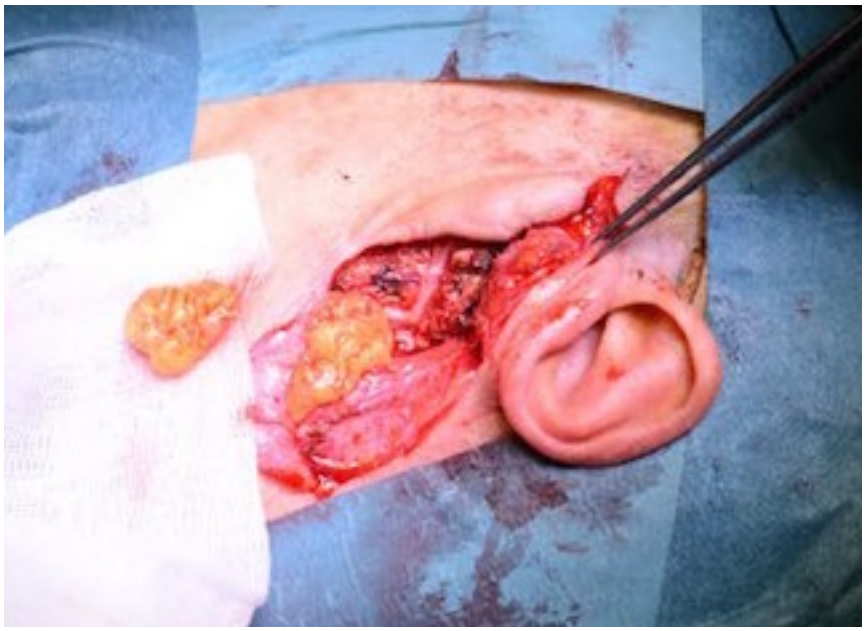

Il ricollocamento di tessuto adiposo nella loggia parotidea ne consente il suo riempimento garantendo, a guarigione avvenuta, un normale profilo del volto privo di infossamenti anestetici.

Risultato a **10 giorni** dalla procedura chirurgica

Risultato a **60 giorni** dalla procedura chirurgica

Come si può osservare non solo le suture sono poco visibili e la linea di incisione nascosta dal capillifero, ma il profilo del volto risulta rimodellato e privo di ammanchi.